

Comparación de la posición condilar entre dos técnicas de registro de relación céntrica mediante tomografía espiral

Condylar position comparison between two centric relation recording methods, by means of a spiral tomography technique

Pesce Ortega MC¹, Barbano Maturana M², Saldivia Berríos J³, Casassus Farran R⁴

RESUMEN

Objetivo: El objetivo de este estudio fue comparar la variación de la posición del cóndilo mandibular entre la técnica de registro de relación céntrica auto-inducida de tipo activa y otra de manipulación mandibular de tipo chin-point. **Método:** En una muestra por conveniencia de 9 sujetos (4 hombres y 5 mujeres), se estudiaron un total de 18 articulaciones temporomandibulares determinando la variación de la posición condilar con el uso de imágenes obtenidas mediante tomografía espiral, utilizando para ambas técnicas un deprogramador anterior de Neff para estandarizar el grosor del material de registro. **Resultados:** Se observó que con la técnica chin-point, el cóndilo adopta una posición más posterior (55.6%) y superior (72.2%) respecto a la auto-inducida de tipo activa, con diferencias estadísticamente significativas ($p < 0.001$, t-test). En promedio se observó que la técnica chin-point produjo una magnitud de desplazamiento de 1.5mm en dirección cefálica y 1.1mm hacia posterior, tomando como referencia la posición registrada con la técnica auto-inducida de tipo activa. **Conclusiones:** La técnica chin-point produce una posición condilar más posterior y superior que la técnica auto-inducida de tipo activa.

Rev. Clin. Periodoncia Implantol. Rehabil. Oral Vol. 7(1); 21-24, 2014.

Palabras clave: Chin-point, articulación temporomandibular, relación céntrica, manipulación mandibular, posición condilar, tomografía espiral.

ABSTRACT

Objective: The aim of this study was to compare the mandibular condylar position between two centric relation recording methods: Active self-induced type and chin-point manipulation. **Method:** In a convenient sample of 9 subjects (5 females and 4 males), the condylar position variation was determined in the 18 temporomandibular joints by means of a spiral tomography radiographic technique. To standardize the thickness of the registration material, a Neff anterior deprogramming appliance was used. **Results:** It was observed that with the chin-point technique, the condyle adopted a significantly more superior (72.2%) and posterior (55.6%) position compared to the active self-induced technique ($p < 0.001$, t-test). Regarding magnitudes, chin-point produced an average of 1.5mm cephalic and 1.1mm posterior displacements, using the position obtained with the active self-induced technique as a reference. **Conclusions:** Chin-point technique generates a more superior and posterior condylar position than the one determined by the active self-induced.

Rev. Clin. Periodoncia Implantol. Rehabil. Oral Vol. 7(1); 21-24, 2014.

Key words: Chin-point, temporomandibular joint, centric relation recording, mandibular manipulation, condylar position, spiral tomography.

INTRODUCCIÓN

Las relaciones máxilo-mandibulares son parte fundamental de los procesos diagnósticos o terapéuticos del Sistema Estomatognático. Existen muchos medios para registrar estas relaciones y de esta forma realizar un correcto diagnóstico oclusal a través del montaje de modelos maxilares de yeso utilizando como medio de estudio el articulador⁽¹⁻³⁾. Las Articulaciones Temporomandibulares (ATM) constituyen el determinante posterior en relaciones máxilo-mandibulares horizontales, por lo que la determinación de la Relación Céntrica Articular (RC) es una práctica habitual^(1,2). La definición de RC determina que el cóndilo mandibular debe estar ubicado en la posición más ántero-superior en la cavidad glenoidea⁽⁴⁾. A pesar de esto, muy pocos estudios han evaluado dicha posición al utilizar métodos de determinación de RC⁽⁵⁾.

Existen varios métodos para poder registrar RC y el método chin-point es uno de ellos⁽⁶⁾. Sin embargo, la descripción del método en

la literatura no es clara, pues es señalado de diferentes maneras^(3,7-9). Además, se ha postulado que éste pareciera ser cuestionable respecto a otros, debido a su posible inestabilidad al guiar la mandíbula y al riesgo de ubicar al cóndilo en una posición posterior e inferior^(7,9,10). Por otro lado, la técnica auto-inducida de tipo activa permite registrar la posición músculo-esquelética estable según Manns, sin intervención del operador ubicando los cóndilos mandibulares en RC utilizando el tono de la musculatura masticatoria elevadora⁽⁶⁾.

El objetivo de este estudio fue comparar la posición condilar en el plano sagital entre técnica chin-point y otra auto-inducida de tipo activa.

MATERIALES Y MÉTODO

Del universo de pacientes que acudieron a la atención dental

1. Magíster en Odontología. Mención Trastornos Temporomandibulares y Dolor Orofacial. Unidad Dolor Orofacial, Clínica Alemana, Universidad del Desarrollo. Chile.

2. Especialista en Rehabilitación Oral Mención Prótesis. Magíster en Pedagogía Universitaria. Facultad de Odontología, Universidad Mayor. Chile.

3. Cirujano Dentista. Docente Departamento de Prótesis. Área de Oclusión. Facultad de Odontología, Universidad de Chile. Chile.

4. Especialista en Trastornos Temporomandibulares y Dolor Orofacial. Magíster en Ciencias Odontológicas Mención Fisiología y Patología del Crecimiento y Desarrollo Máxilo-Facial. Profesor Asistente Departamento de Prótesis, Área de Oclusión. Facultad de Odontología, Universidad de Chile. Unidad Dolor Orofacial, Clínica Alemana, Universidad del Desarrollo. Chile.

Correspondencia autor: Rodrigo Casassus Farran. rcasassus@gmail.com. Trabajo recibido el 12/06/2013. Aprobado para su publicación el 28/10/2013.

del Programa de Rehabilitación Integral de 4° y 5° año en la Escuela de Odontología de la Universidad Mayor, sede Santiago, se seleccionó una muestra por conveniencia de 9 pacientes, 5 mujeres y 4 hombres de 20 a 27 años de edad. Para ser incluido como parte del estudio, los sujetos debían tener fórmula dentaria completa (excluyendo los terceros molares) y ausencia de: Dolor muscular y articular tanto en la anamnesis como al examen físico, ruidos articulares temporomandibulares y alteraciones en los rangos y patrones de dinámica mandibular, cefaleas a repetición por causa desconocida, consumo de fármacos que afectaran el tono muscular, tratamiento ortodóntico actual o previo, alteraciones posturales cráneo-cervicales sintomáticas, alergia al acrílico, enfermedades sistémicas o embarazo e hiperlaxitud ligamentaria (Índice de Beighton menor a 4). Estos criterios fueron evaluados mediante la utilización de un cuestionario anamnéstico ad-hoc y un examen físico efectuado por un especialista calibrado en la patologías funcionales de la región cráneo-cervico-mandibular. A todos los sujetos que cumplían con los criterios de inclusión y exclusión se les invitó a participar del estudio y luego de la explicación de éste, procedieron a llenar y firmar un consentimiento informado.

Posteriormente, a todos los sujetos se les confeccionó un desprogramador anterior de Neff individualizado procurando una mínima desoclusión posterior en cada paciente, permitiendo de esta forma un grosor de registro intermaxilar equivalente entre ambas técnicas a comparar. Luego, a cada uno de ellos se les registró la relación intermaxilar en RC mediante la técnica auto-inducida de tipo activa y otra pasiva con maniobra de chin-point^(6,11), obteniendo así dos registros por cada sujeto.

Los registros se obtuvieron luego del uso continuado del desprogramador durante dos horas. Para la toma de registro intermaxilar, se ubicó al sujeto en posición ortostática y el operador estimuló la contracción refleja de los músculos elevadores percutiendo digitalmente el mentón hacia abajo. Luego, en el caso de la técnica auto-inducida de tipo activa, se le indicó realizar movimientos de apertura y cierre mandibular con el mínimo esfuerzo necesario para lograr el contacto de los bordes incisales con la plataforma horizontal del desprogramador, sin intervención del operador. Para comprobar que se generara un arco de cierre único, se marcó una línea a cada lado de la arcada dentaria a nivel de la punta de cúspide del canino superior, que debía coincidir en el momento del registro. Se utilizó silicona de registro Occlusfast Rock (Zhermack®) sobre las caras oclusales mandibulares, desde el segundo molar hasta el canino de ambas hemiarquadas (Figura 1). Para el registro pasivo, la mandíbula fue guiada por el operador mediante la técnica chin-point hasta obtener el contacto de los bordes incisales con la plataforma horizontal del desprogramador.

Para comparar la posición condilar obtenida con ambas técnicas de registro, se utilizó tomografías convencionales corregidas de tipo espiral de ATM. Las tomas se realizaron en el Servicio de Radiología Máxilo-Facial de la Universidad Mayor, utilizando el equipo Cranex Tome Ceph (Soredex®, Milwaukee, USA), con 19 segundos de tiempo de exposición, 10 mA y 66 Kv ó 70 Kv (para mujeres u hombres, respectivamente). La posición del paciente para la toma radiográfica se efectuó de acuerdo al manual del fabricante⁽¹²⁾, utilizando el software DIGORA® for Windows® para el procesamiento de las imágenes. En cada sujeto, con el registro intermaxilar activo o pasivo en boca, se realizó una tomografía lateral de la ATM derecha e izquierda. El examen tomográfico incluye un procedimiento para determinar la distancia interarticular y el ángulo condilar. Se trata de radiografías previas a la tomografía denominadas DIA, ángulo izquierdo y ángulo derecho. La primera, corresponde a una toma antero posterior de los cóndilos izquierdo y derecho para determinar la distancia interarticular, la cual es valorada mediante una plantilla entregada por el fabricante. Las dos siguientes, se utilizan para determinar el mejor ángulo lateral. Las opciones angulares son 75, 70, 65, 60 grados, los que en la placa radiográfica se presentan como 4 imágenes de derecha a izquierda respectivamente. En el momento en que se realizó el examen radiológico del registro activo, se seleccionó el corte que presentó mejor definición y nitidez de las estructuras óseas, seleccionándose el mismo corte en la toma de registro con técnica chin-point. Obtenidas ambas tomografías articulares, derecha e izquierda, tanto con la técnica activa y pasiva, se procedió a comparar las posiciones condilares. Este análisis se realizó en el plano sagital, tanto en sentido antero-posterior como cefálico-caudal. En la tomografía del registro activo de cada paciente se trazó una línea horizontal que unió dos puntos óseos nítidos. El primer punto llamado "A" correspondió a la zona más baja de la eminencia articular del

hueso temporal y el segundo punto, llamado "B", fue el borde superior de la cisura de Glasser. Posteriormente, sobre la línea A-B se marcó el margen anterior y posterior del cóndilo, denominándose "M1" y "M2" respectivamente. Equidistante al punto M1 y M2, se construyó el punto "C", correspondiente al punto medio del cóndilo. Desde el punto C se trazó una perpendicular que se hizo interceptar con el margen superior del cóndilo (punto "M3") y con la cavidad glenoidea (punto "M4"). En una plantilla milimetrada transparente se marcaron los siete puntos del registro activo antes mencionados (Figura 2). Para medir el posible desplazamiento condilar, se superpuso la plantilla transparente (con los siete puntos obtenidos en el registro activo) a la placa radiográfica del registro chin-point. Al hacer coincidir los puntos M1, M2 y M3 de ambos registros, se construyó el punto C' en la tomografía de la técnica chin-point. Posterior a esto, se ubicó la plantilla milimetrada transparente haciendo que se correspondieran los puntos A, B y M4, lo que permitió evaluar la discrepancia entre C y C' y así evaluar la magnitud y dirección del desplazamiento condilar entre ambos registros (Figura 3). En sentido antero-posterior se determinó que los movimientos posteriores tendrían valores negativos, mientras en el sentido cefálico-caudal, valores negativos corresponderían a los desplazamientos inferiores.

El análisis estadístico se realizó mediante t-student para muestras pareadas. Se consideró un nivel de significancia de 95% y un $p < 0.05$.

RESULTADOS

En la mayoría de las imágenes estudiadas, se observó un desplazamiento más pósterio-superior en la cavidad glenoidea con la técnica chin-point respecto de la técnica activa, con una diferencia estadísticamente significativa ($p < 0.001$, t-test) (Figura 4). En el sentido cefálico-caudal, 4 ATM (22.2%) no presentaron diferencias de desplazamiento entre técnicas, 13 ATM (72.2%) se desplazaron superiormente en un rango de hasta 2mm, mientras que sólo 1 ATM (0.6%) superó los 2mm llegando a 4mm de diferencia en un caso. A su vez, en el sentido antero-posterior, 3 ATM (16.7%) no presentaron diferencias de desplazamiento entre técnicas, 10 ATM (55.6%) se desplazaron posteriormente en un rango de hasta 2mm, mientras que 5 ATM (27.8%) superaron los 2mm llegando a 3mm de diferencia en 3 casos (Tabla 1). Al comparar el promedio de la magnitud del desplazamiento en los sentidos

Tabla 1. Magnitud del desplazamiento condilar medido en mm, en cada una de las ATM estudiadas en los sentidos antero-posterior y cefálico-caudal.

	ATM	Antero-Posterior	Cefálico-Caudal
	1	-1	2
	2	-2.5	2
	3	-3	2
	4	-1	1
	5	-2	1
	6	-1	0.5
	7	0	0
	8	-0.5	0
	9	-1	0
	10	-2.5	4
	11	-2	2
	12	-3	1.5
	13	-2	1
	14	-1.5	1
	15	-1	1
	16	-3	0.5
	17	0	1
	18	0	0
	Promedio	-1.5	1.1

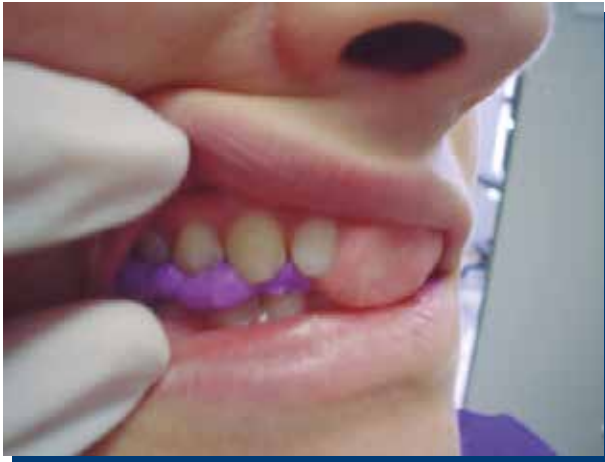

Figura 1. Registro de silicona con deprogramador anterior de Neff, durante técnica activa de tipo autoinducida.

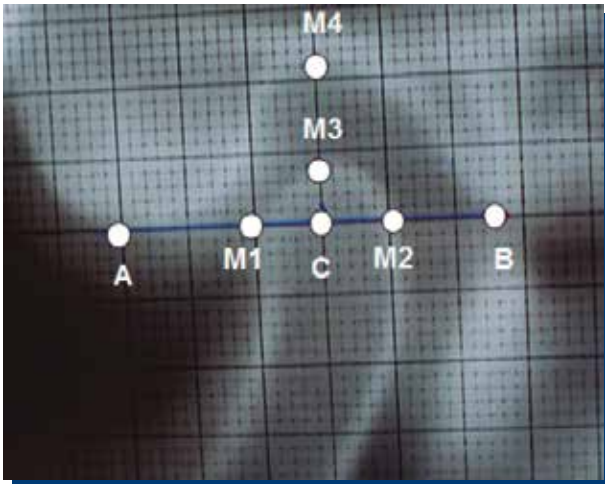


Figura 2. Tomografía de ATM con técnica auto-inducida de tipo activa, en que se observan los puntos A, B, C, M1, M2, M3 y M4 dibujados sobre planilla milimetrada.

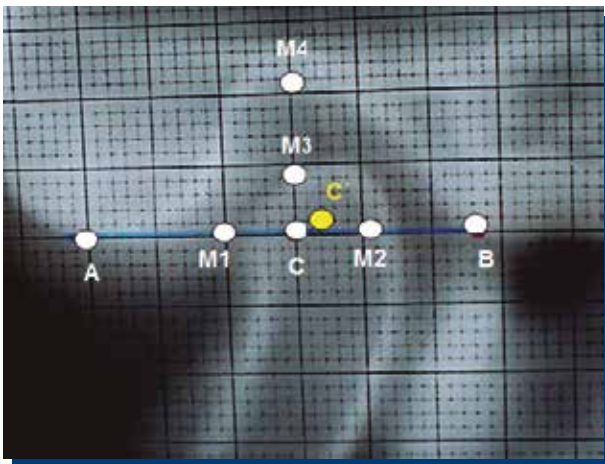


Figura 3. Tomografía obtenida con la técnica chin-point. La plantilla transparente marcada previamente es colocada sobre la placa radiográfica, observando el desplazamiento como variación desde el punto C a C'.

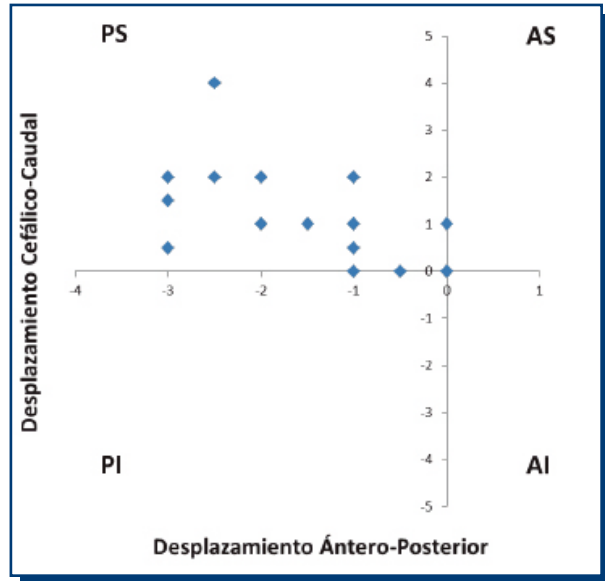


Figura 4. Desplazamientos condilares medidos en mm de la técnica chin-point respecto de la auto-inducida de tipo activa (punto 0). PS: Cuadrante pósterio-superior, AS: Cuadrante ántero-superior, PI: Cuadrante pósterio-inferior, AI: Cuadrante ántero-inferior. El eje X corresponde al movimiento en sentido ántero-posterior y el eje Y en sentido céfalico-caudal.

del espacio estudiados, no se observaron diferencias estadísticamente significativas entre ellos ($p < 0.05$, t-test), siendo 1.5mm el promedio para el desplazamiento superior y 1.1mm para el posterior.

DISCUSIÓN

En el presente estudio se observó que la mayoría de los cóndilos mandibulares presentaron un desplazamiento pósterio-superior al utilizar la técnica de chin-point, tomando como referencia la posición obtenida con la técnica auto-inducida de tipo activa, medido en radiografías tomográficas convencionales de tipo espiral.

No se encontraron en la literatura estudios que comparen métodos de registro mediante la tomografía espiral para contrastar los datos obtenidos. Sin embargo, Carwell y McFall usando la técnica radiográfica transcraneal oblicua estandarizada, compararon la posición condilar obtenida con manipulaciones bimanual y chin-point, no observando diferencia entre ellas⁽⁵⁾. Estos resultados podrían explicarse ya que esta técnica imagenológica sólo visualiza el tercio externo del polo lateral del cóndilo mandibular, a diferencia de la técnica utilizada en el presente estudio, donde las imágenes seleccionadas correspondieron a cortes más centrales de las ATM. La tomografía de ATM realiza cortes de la articulación, obteniendo imágenes sin superposición de estructuras⁽¹³⁾. La limitante de esta técnica es que sólo se pueden observar estructuras óseas por lo que el disco y partes blandas no son visualizados. Por otro lado, una ventaja importante de esta técnica son los bajos niveles de radiación que emplea con respecto a la tomografía computada. De hecho cada tomografía espiral realizada en la ATM, el paciente absorbe 0.036mSv a diferencia de la tomografía computarizada que equivale a 0.314mSv⁽¹⁴⁾.

Otros estudios evalúan variaciones en la posición mandibular más que cambios a nivel condilar medidos con imágenes^(3,7,9,10,15-25). Por otro lado, la RC se define cuando el cóndilo mandibular está ubicado en la posición más anterior y superior de la ATM enfrentando vertiente posterior de la eminencia articular⁽⁴⁾. Es discutible el hecho de extrapolar las variaciones obtenidas a nivel mandibular, ya sea usando axiografía, pantografía u otros métodos, ya que como expresan Keshvad y Winstanley, la definición de RC anteriormente expuesta es una posición anatómica y no puede ser determinada clínicamente, debido a que ninguna técnica o sistema puede confirmar exactamente dónde se ubica el complejo disco-condilar en la fosa mandibular⁽²¹⁾. Agregan que el uso de radiografías, tomografías o resonancia magnética pueden indicar si el cóndilo se encuentra en la posición correcta, pero su uso de rutina no puede ser justificado éticamente.

En este estudio, la posición condilar de referencia fue obtenida

al realizar la técnica auto-inducida de tipo activa. Esta técnica permite registrar la posición músculo-esquelética estable según Manns, la cual se logra sin una intervención del operador que pudiese alterar los vectores de fuerza de la neuromusculatura, con lo que la posición mandibular resultante sería la consecuencia de una acción muscular refleja propia de cada sujeto⁽⁶⁾. Hasta donde sabemos este es el primer estudio que compara dicha técnica de registro con chin-point. Por otro lado, se debe considerar que no existe un consenso universal acerca de la forma de ejecutar la técnica chin-point, existiendo variaciones en la posición del paciente y la forma de manipulación, entre otros^(1,3,7,9).

La diferencia observada entre las técnicas pasiva y activa estudiadas, sugiere que la manipulación de la mandíbula por parte del operador conllevaría fuerzas posteriores y superiores. Dicho desplazamiento podría ser explicado por la anatomía de la ATM, donde la vertiente posterior de su eminencia articular presenta un plano inclinado que va en ascenso y por la posible tensión inducida en el componente ligamentoso condilar generada por la fuerza de la manipulación^(3,9). Posiciones condilares posteriores presentarían un alto riesgo de sobrecompresión de la zona retrodiscal⁽²⁶⁾, lo que no sería apropiado al momento de determinar posiciones de diagnóstico y tratamiento. Por otra parte, debemos pensar que al momento de elegir una posición posterior, ponemos en riesgo la indemnidad y la capacidad visco-elástica de los ligamentos condilares, los cuales pueden ser dañados por sobrecarga al

elegir posiciones que los exijan biomecánicamente⁽²⁷⁾.

A todos los sujetos se les confeccionó un desprogramador anterior de Neff individualizado, procurando una mínima desoclusión posterior en cada paciente, permitiendo de esta forma un grosor de registro intermaxilar equivalente entre ambas técnicas a comparar. Estudios recientes han mostrado que diferentes grados de separación intermaxilar a nivel posterior, determinan cambios posicionales condilares⁽²⁸⁻³¹⁾. Debido a esto, la utilización de un grosor estandarizado por paciente para comparar ambas técnicas es un procedimiento altamente recomendable.

Los resultados de este estudio permiten concluir que la técnica chin-point produce una posición condilar más posterior y superior que la técnica auto-inducida de tipo activa, evaluada mediante tomografía espiral.

CONFLICTO DE INTERESES

Los autores declaran no tener conflictos de interés en relación a la temática incluida en el presente estudio.

REFERENCIAS BIBLIOGRÁFICAS

- Dawson P. Functional occlusion: From TMJ to smile design. 1st ed. Mosby; 2006.
- Squier RS. Jaw relation records for fixed prosthodontics. *Dent Clin North Am*, 2004 Apr; 48(2): vii, 471-486.
- Wilson PHR, Banerjee A. Recording the retruded contact position: A review of clinical techniques. *Br Dent J*, 2004 Apr 10; 196(7): 395-402.
- The Academy of Prosthodontics P. The glossary of prosthodontic terms. *J Prosthet Dent*, 2005; 94: 10-92.
- Carwell ML, McFall WT Jr. Centric relation determinations: Clinical and radiographic comparisons. *J Periodontol*, 1981 Jul; 52(7): 347-353.
- Manns A. Técnica de registro de la desprogramación neuromuscular. *Rev Tecn Dent*, 2004; 4: 165-174.
- Celar AG, Siejka E, Schatz J, Fürhauser R, Piehslinger E. Mandibular reference position: Chin-point guided closure vs. final deglutition. *Cranio*, 1996 Jan; 14(1): 42-45.
- Dawson PE. New definition for relating occlusion to varying conditions of the temporomandibular joint. *J Prosthet Dent*, 1995 Dec; 74(6): 619-627.
- Muraoka H, Iwata T. A comparative study on manipulation for centric relation. *J of Gnothology*, 1982; 1: 47.
- Kantor ME, Silverman SI, Garfinkel L. Centric relation recording techniques: A comparative investigation. *J Prosthet Dent*, 1973 Oct; 30(4 Pt 2): 604-606.
- Lucia VO. A technique for recording centric relation. *J Prosthet Dent*, 1964; 14(3): 492-505.
- SOREDEX. Manual del fabricante de equipo CRANEX TOME. SOREDEX, Tuusula, Finland.
- Urzua R. Técnicas radiográficas dentales y máxilo-faciales. Editorial Amolca; 2005.
- Lecomber AR, Yoneyama Y, Lovelock DJ, Hosoi T, Adams AM. Comparison of patient dose from imaging protocols for dental implant planning using conventional radiography and computed tomography. *Dentomaxillofac Radiol*, 2001 Sep; 30(5): 255-259.
- Alvarez MC, Turbino ML, Barros C de, Pagnano VO, Bezzon OL. Comparative study of intermaxillary relationships of manual and swallowing methods. *Braz Dent J*, 2009; 20(1): 78-83.
- Calagna LJ, Silverman SI, Garfinkel L. Influence of neuromuscular conditioning on centric relation registrations. *J Prosthet Dent*, 1973 Oct; 30(4 Pt 2): 598-604.
- Campos AA, Nathanson D, Rose L. Reproducibility and condylar position of a physiologic maxillomandibular centric relation in upright and supine body position. *J Prosthet Dent*, 1996 Sep; 76(3): 282-287.
- Capp NJ, Clayton JA. A technique for evaluation of centric relation tooth contacts. Part I: During normal temporomandibular joint function. *J Prosthet Dent*, 1985 Oct; 54(4): 569-574.
- Celar AG, Kundi M, Piehslinger E, Fürhauser R, Kohlmaier B. Mandibular position at chin-point guided closure, intercuspation and final deglutition in asymptomatic and temporomandibular dysfunction subjects. *J Oral Rehabil*, 2000 Jan; 27(1): 70-78.
- Fattore L, Malone WF, Sandrik JL, Mazur B, Hart T. Clinical evaluation of the accuracy of interocclusal recording materials. *J Prosthet Dent*, 1984 Feb; 51(2): 152-157.
- Keshvad A, Winstanley RB. Comparison of the replicability of routinely used centric relation registration techniques. *J Prosthodont*, 2003 Jun; 12(2): 90-101.
- Shafagh I, Amirloo R. Replicability of chinpoint-guidance and anterior programmer for recording centric relation. *J Prosthet Dent*, 1979 Oct; 42(4): 402-404.
- Simon RL, Nicholls JL. Variability of passively recorded centric relation. *J Prosthet Dent*, 1980 Jul; 44(1): 21-26.
- Utz K-H, Müller F, Lückenrath W, Fuss E, Koeck B. Accuracy of check-bite registration and centric condylar position. *J Oral Rehabil*, 2002 May; 29(5): 458-466.
- Yamashita S, Igarashi Y, Ai M. Tooth contacts at the mandibular retruded position, comparison of two different methods for bite registration. *J Oral Rehabil*, 2002 Sep; 29(9): 823-826.
- Testut L, Latarjet A. Compendio de anatomía descriptiva. Elsevier-Masson; 2001.
- Okeson JP. Management of temporomandibular disorders and occlusion. 7th ed. Mosby; 2012.
- Lau KU, Green 2nd WF. Orthosis thickness and its effect on temporomandibular joint space. *Cranio*, 2003; 21(3): 209.
- Montini F, Salinas JC, Ramos M, Casassus R. Efecto del plano pivotante posterior sobre la posición condilar, según biotipos faciales, en individuos sanos sin trastornos temporomandibulares. Tesis para optar al título de cirujano-dentista. Facultad de Odontología, Universidad de Chile; 2008.
- Wilton C, Salinas JC, Ramos M, Casassus R. Efecto del plano Sved o de mordida anterior sobre la posición condilar, según biotipo facial. Tesis para optar al título de cirujano-dentista. Facultad de Odontología, Universidad de Chile; 2008.
- Saldivia J, Salinas JC, Ramos M, Casassus R. Efecto de la colocación del plano pivotante posterior, con contacto oclusal suave, en la posición condilar, según biotipo facial. Tesis para optar al título de cirujano-dentista. Facultad de Odontología, Universidad de Chile; 2010.